



**Vivantes**

Maldescensus ovarii

Eine seltene (?) Ursache für Unterbauchschmerzen

**Tanja Marx, Gülden Halis*, Anne Kroker
und Andreas D. Ebert**

Klinik für Gynäkologie & Geburtsmedizin im Vivantes
Humboldt-Klinikum und *Praxis für Fertilität Berlin

Wie kam es zu der Fragestellung?

Anamnese der ersten Patientin



Allgemeine Angaben:

- 24j G0, Virgo
- Vorstellung zur weiteren Diagnostik bei
 - ausgeprägter prim. Dysmenorrhoe mit Übelkeit, Rückenschmerzen und linksbetonten Bauchschmerzen
 - Dyschezie perimenstruell
 - Dysurie azyklisch

Nebenerkrankungen:

- keine

Operationen:

- keine

Befunde & Procedere



Gynäkologische Untersuchung:

- SpekulumEinstellung abgelehnt
- vaginale Palpation abgelehnt
- rektale Palpation abgelehnt

Sonographie:

- vag. und rektale Sonographie abgelehnt
- abd. Sonographie: Ovar rechts 35x21mm, unauffällig
Ovar links nicht darstellbar
Uterus 54x34x44mm

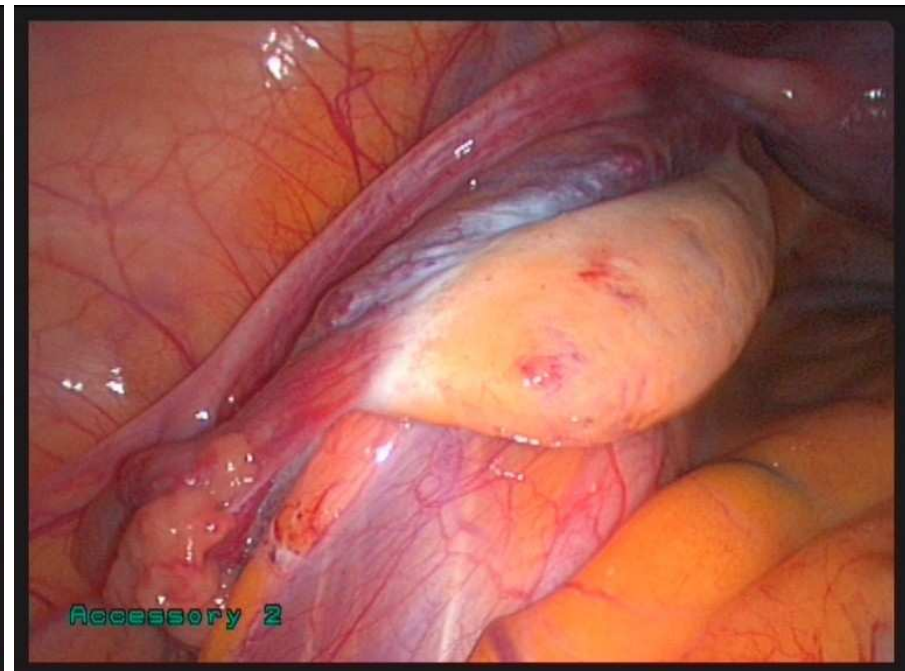
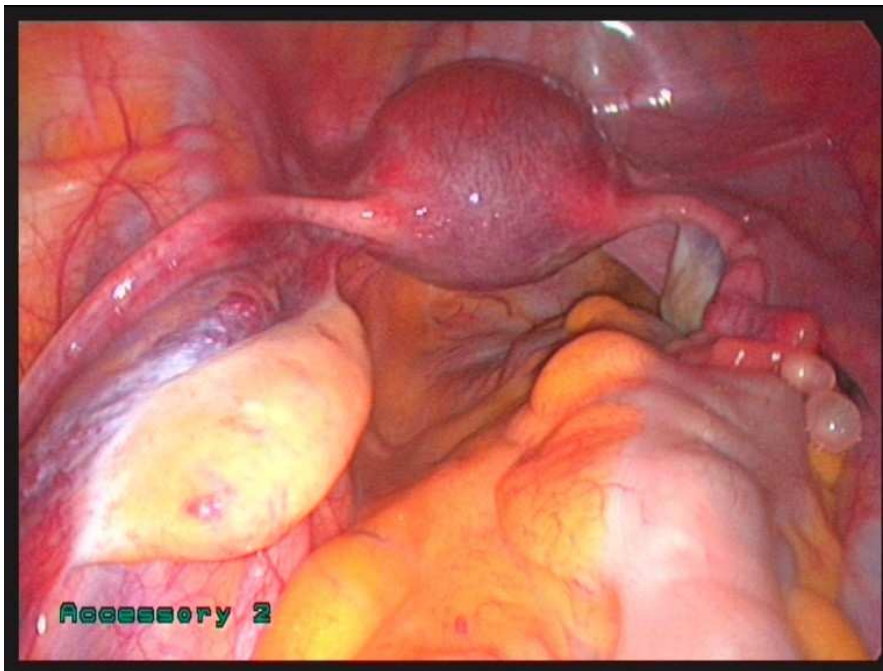Labor:

- opB

Empfehlung:

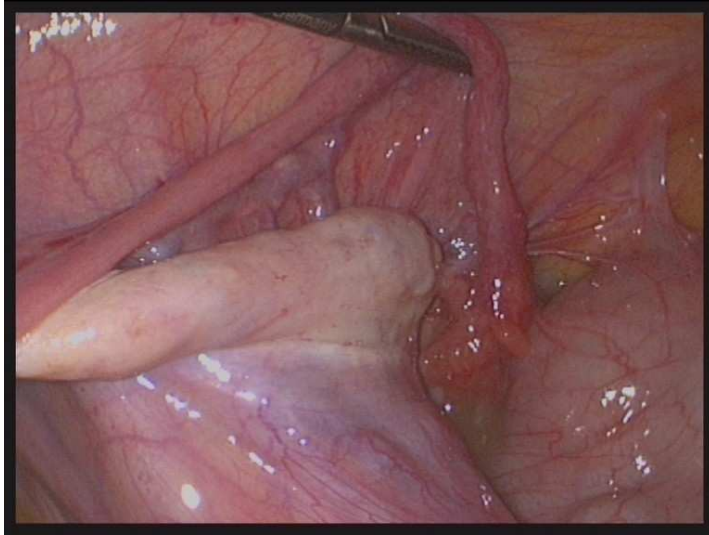
- diagnostische Laparoskopie

Intraoperative Befunde beim ersten Fall

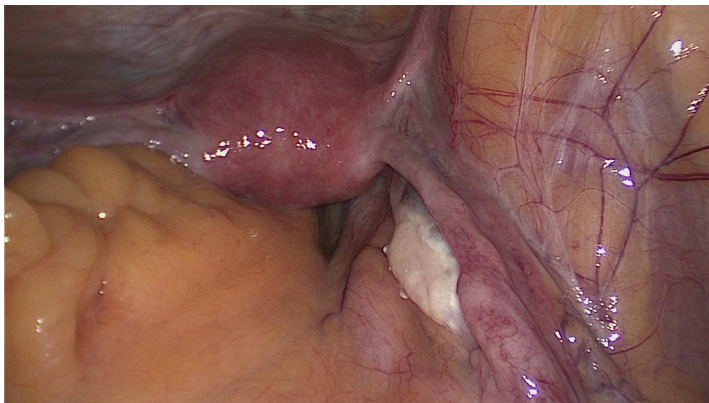


Nervus genitofemoralis

Intraoperative Befunde (Fall 2 und 3)



S.A. 32j G IV PIV (3xSPP,1x VE)
Vorstellung bei akutem Adomen
Intraoperativ: eitrige Peritonitis

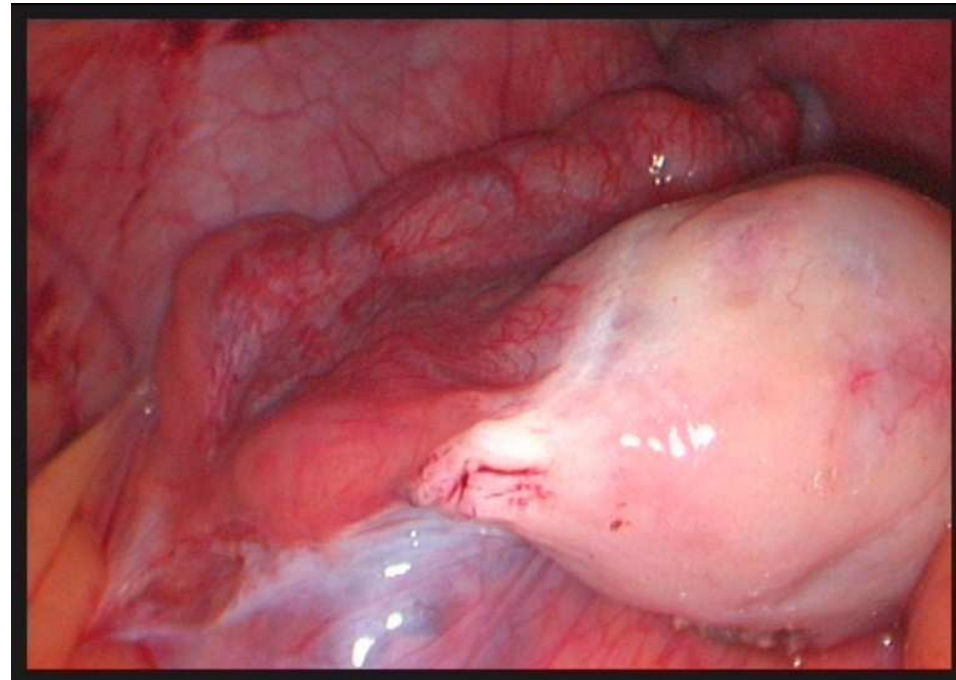


E.J. 69j GI, PI (1xSPP)
Zuweisung zur Adnektomie bei zyst. Adnexbefund
ND: HTN, Typ II Diab., VHF
OP: LSK CHE, TE, HSK/Abrasio bei Polyp

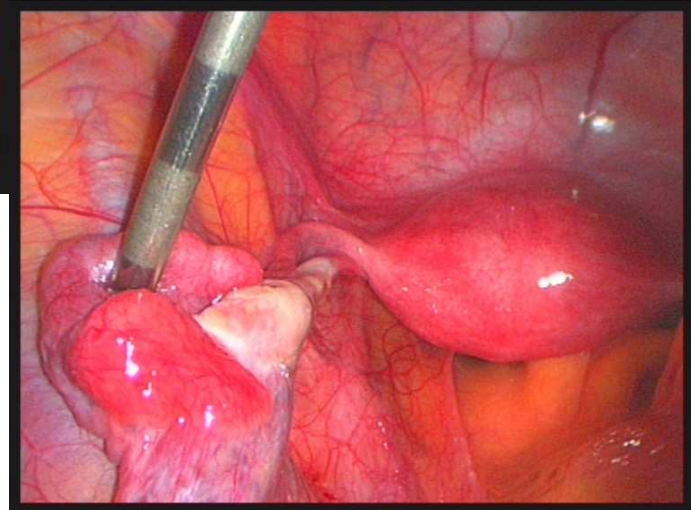
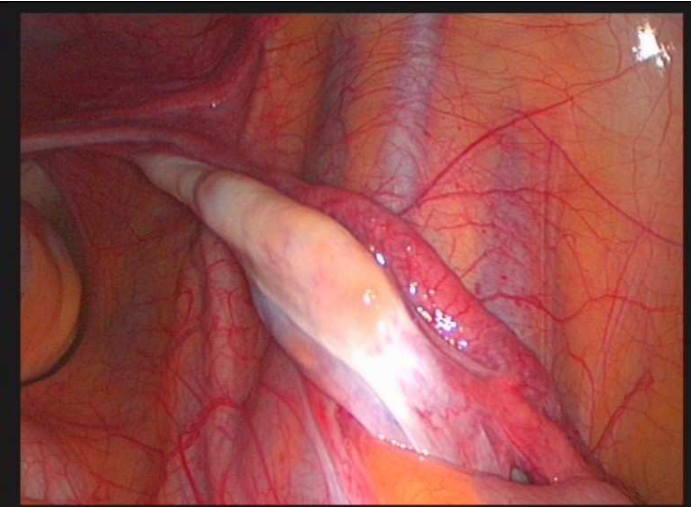
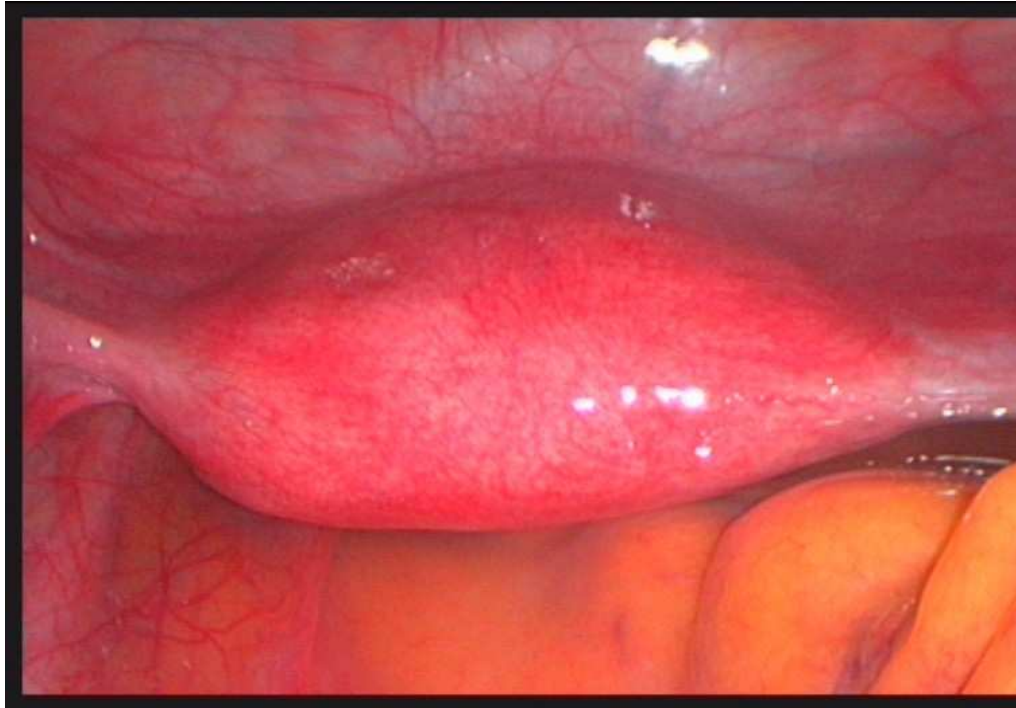Intraoperative Befunde (Fall 4)



S.J. 22j 0 G
chron. UB-Schmerz
Prim Dysmenorrhoe
ND: Epilepsie
OP: keine

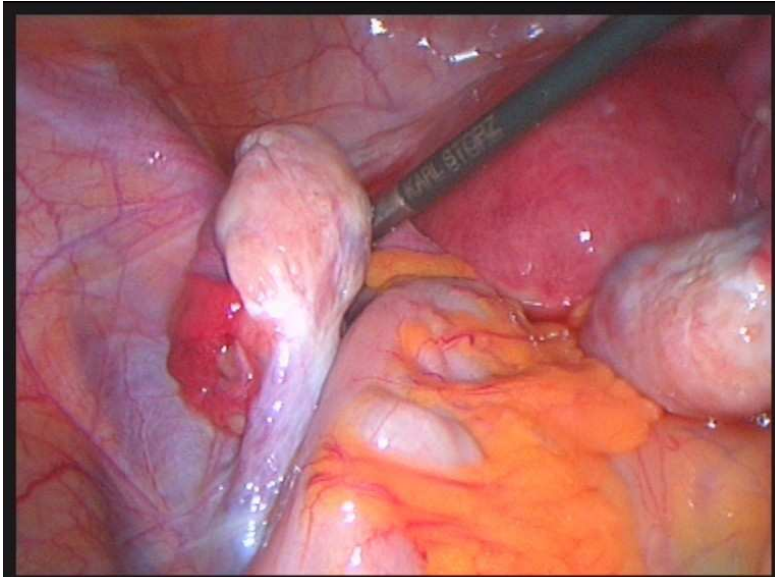


Bilateraler Befund mit Uterus arcuatus (Fall 5)

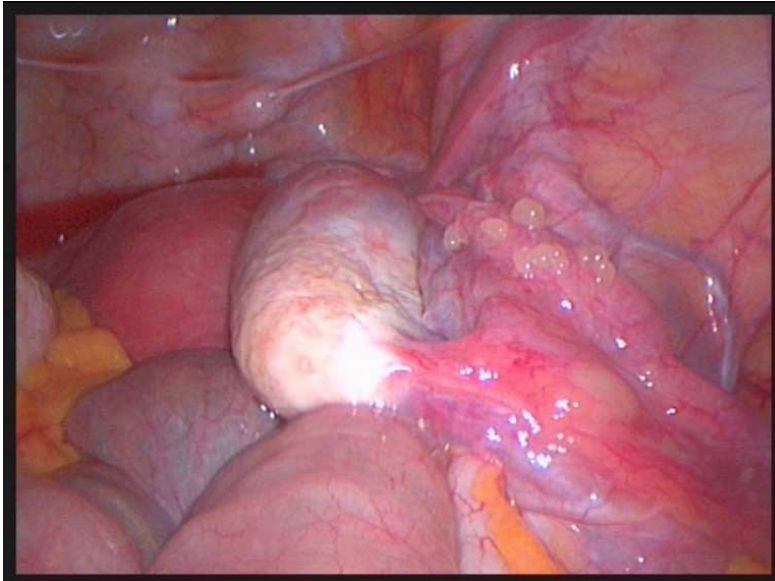


L.L.H. 14j 0G
linksbetonte azyklische Unterbauchschmerzen
prim. Dysmenorrhoe
ND: keine
OP: TE

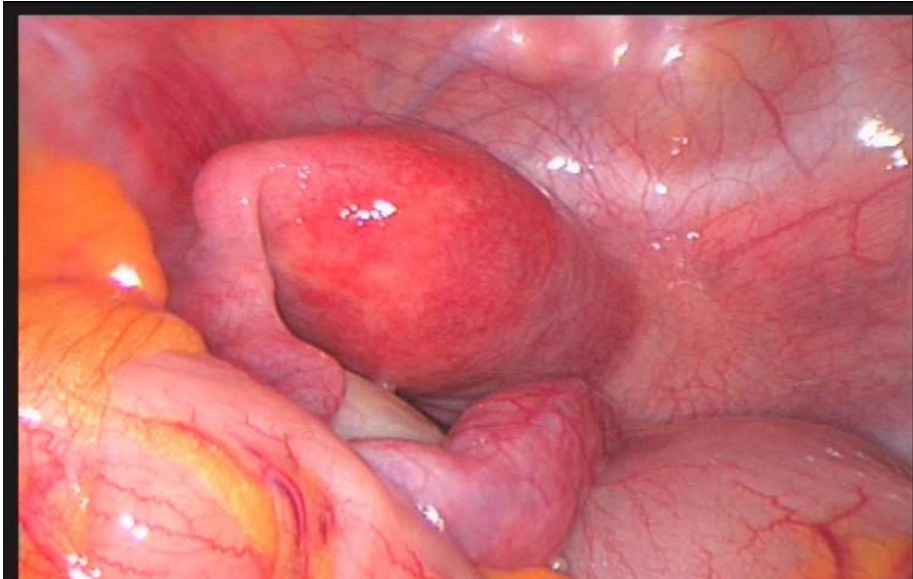
Bilaterale Befunde (Fall 6)



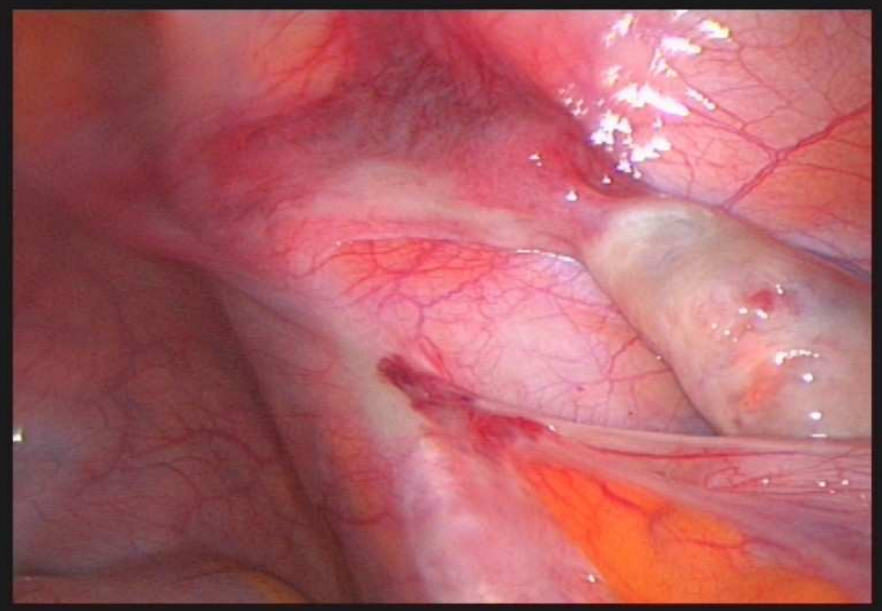
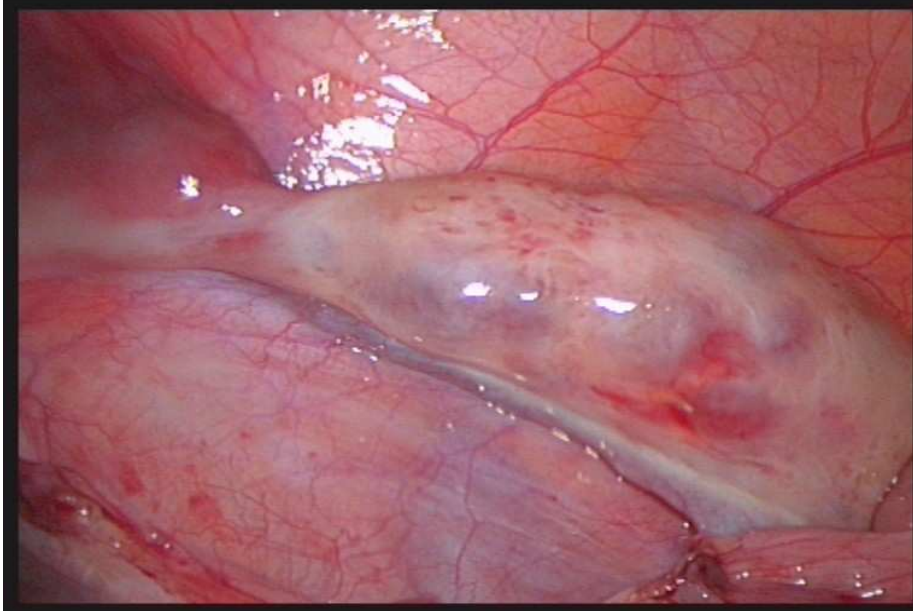
A.C. 38j G VII, P III (4x SPP, 1x Abort, 2x ITR)
Unkl. UB-Tumor (asymptomatisch)
ND: HTN
OP: keine



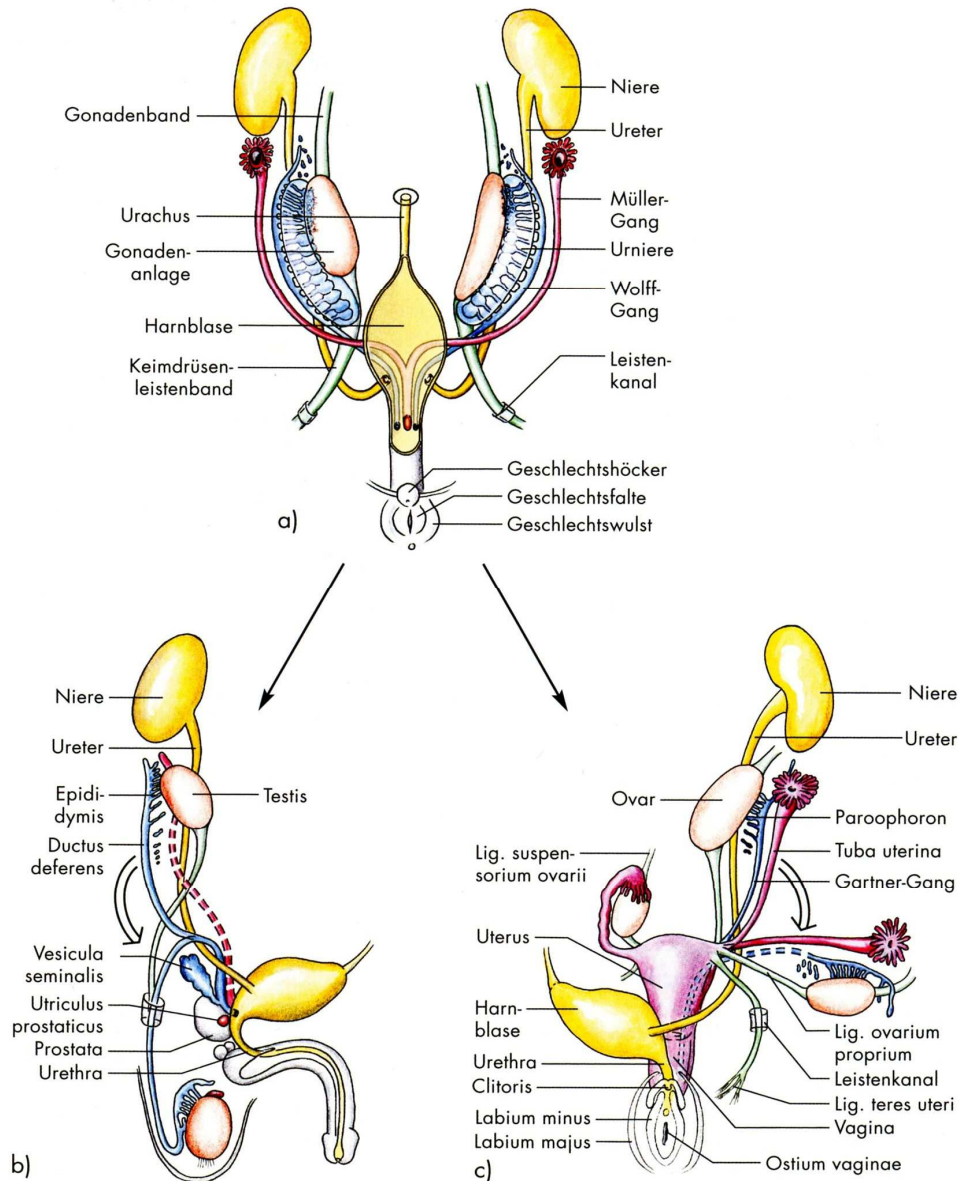
Uterus unicornis (Fall 7)



D.S. 28j 0G
Kinderwunsch, OCP seit 1a abgesetzt
UB-Schmerz rechtsbetont, azyklisch
Dysmenorrhoe
ND: keine
OP: keine



Entwicklung der inneren Geschlechtsorgane



<u>männlich</u>	<u>indiff. Anlage</u>	<u>weiblich</u>
Hoden	Gonadenanlage	Ovar
Nebenhoden	Urniere	(Epoöphoron, Paroöphoron)
Ductus deferens Samenbläschen	Wolff Gang	(Gartner Gang)
(Hyatide des Hodens, Utriculus prostaticus)	Müller Gang	Uterus Tuba prox. Vagina
---	Oberes Gonadenband (kraniales Keimdrüsenband, Gubernaculum)	Lig. Suspensorium ovarii
Lig. genitoinguinale (Gubernaculum testis)	Unteres Gonadenband (Keimdrüsenleiste nband)	Lig. teres uteri Lig. Ovarii prop.

MALDESZENSUS



TESTIS

- 3% ♂ aller NG (0,8% am Ende des 1. LJ)
- Def: Testikel nicht im Skrotum
 - 90-95% inguinal
 - 5-10% abdominal
- Urs: - Testosteronsynthesestörung
 - LH↓ (auch maternal)
 - Chromosomenabberationen
- Entartungsrisiko ↑

OVARII

- 0,3-0,5% aller ♀ NG
- Def: immer abdominal
 - oberer Ovarpol oberh. A. iliaca com.
 - Ovar außerhalb kleines Becken
- Urs: unklar
- Entartungsrisiko unklar

Formen des Malescensus ovarii



- Kompletter MD
 - Bilateralen MD
 - Unilateralen
 - Kombiniert

- Partiellen MD
 - Bilateralen MD
 - Unilateralen
 - Kombiniert

Wichtiges zum Maldescensus ovarii



- Oft vergesellschaftet mit weiteren Fehlbildungen
 - Uterus unicornis
 - Uterus bicornis/arcuatus
 - Uterusagenesie
- DD bei Sterilität
 - Ursächlich?
 - Nichtursächlich?
- DD bei Dysmenorrhoe
- **DD bei unklaren zyklischen und azyklischen abdominellen Beschwerden**

Maldescensus ovarii - Zusammenfassung



- 0,5% aller Frauen
- Oft asymptomatisch, Zufallsbefund ohne Krankheitswert
- In 20-45% vergesellschaftet mit anderen Fehlbildungen (Uterus bicornis/unicornis/Agenesie => alles „müllersche“ Hemmungsfehlbildungen)
- DD bei Sterilität, Unterbauchschmerzen, Dysmenorrhoe atypischer Lokalisation
- Entartungsrisiko unklar
- Diagnostik: Abdomensonographie, MRT nach CC, LSK