Morcellieren
beim laparoskopischen Operieren
Vorteile und Risiken für die Myompatientin

Dr. med. Kati Hasenbein

WARNING

FDA Morcellation Cancer Warnings

In April 2014, the Food and Drug Administration (FDA) released a cautionary decision about the risks posed by the use of morcellation. The FDA found that laparoscopic power morcellation may spread undiscovered cancerous tissue outside of the uterus into the abdomen and pelvis.

Because cancers such as Uterine Sarcomas are deadly, the risk of spread is especially concerning. This prompted the FDA to discourage surgeons from using a laparoscopic power morcellator.

The **Journal of the American Medical Association estimates that 1 in 350 women who undergo procedures involving hysterectomies for fibroid removal have Uterine Sarcoma**. As such, the risk that the procedure will spread cancer is very real.

FDA Amerikanische Zulassungsbehörde

- Großer Einfluss auf klinisches Handeln in den USA
- Empfehlung 4/14 :

  generelles Abraten von der Benutzung von Morcellatoren bei Leiomyomen
- Empfehlung 11/14:

  2 Kontraindikationen:

  - Malignomverdacht
  - suspekte Myome in der Peri-/Postmenopause

Rückruf /Verbot von Morcellatoren

- 06/14 Hersteller Ethicon (Johnson-Johnsen) Bekanntgabe:

„…globale Vermarktung, d.h. den Verkauf, den Vertrieb und die Bewerbung der Morcellex-Produkte auszusetzen“

- 08/14 weltweite freiwillige Produktrückruf-aktion

Uterine Leiomyome

- häufigste gutartige Tumoren des weiblichen Genitaltraktes
- Inzidenz ca. 33% bei Frauen zw. 40-60 Lj.

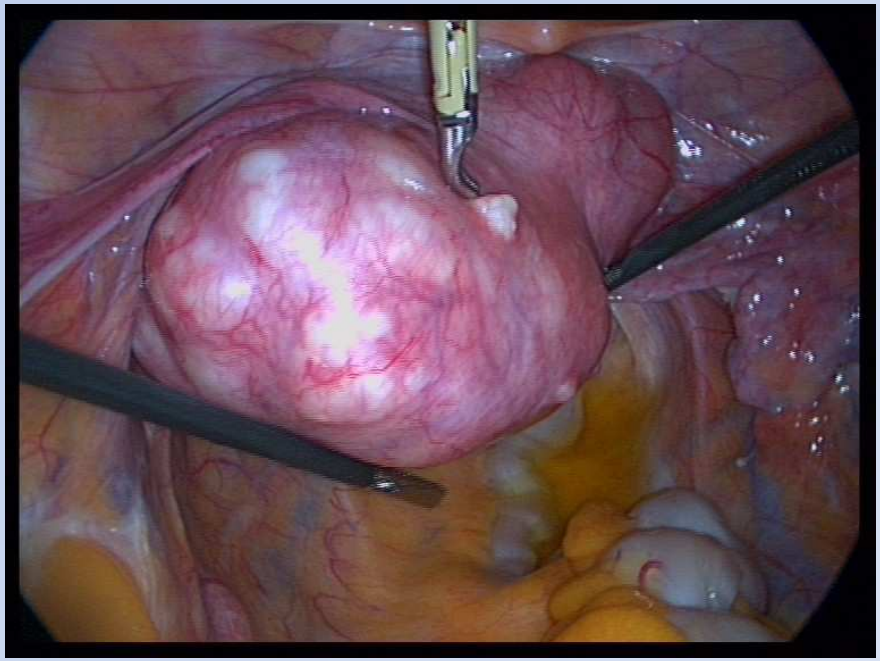

Uterine Sarkome

- Uterussarkome 1% der Malignome des weiblichen Genitaltraktes
- Uterussarkome 3-7% der Malignome auf Uterus bezogen
- Sarkomrisiko bei HE oder Myomenukleation 0,1-0,7%
- **Inzidenz** 0,35-7,02 /100000 Frauen/Jahr

  2010 in Deutschland 1,32 auf 100000

  in Bayern 1,53 au 100000

- **Altersmedian** 50-55 Jahren

  in Bayern und Deutschland > 80% der Patn. älter als 50 J.

- schlechte Prognose, hohes Rezidivrisiko
- **Gesamtüberlebensrate**

Stadium I	5-Jahresüberlebensrate	<50%
fortgeschrittene Stadien		29%

Uterine Sarkome

- **Histologische Typen:**
  - Leiomyosarkom (LMS)
  - endometriales Stromasarkom (EMS)
  - undifferenziertes endometriales Stromasarkom (UES)
  - Rhabdomyosarkom
  - Adenosarkome
  - Karzinosarkome
- **Risikofaktoren:**
  - Alter
  - pelvine Bestrahlung
  - Einnahme von Tamoxifen

Unerkannte Sarkome

ESGE Häufigkeit 1/204-1/7400

(Brölmann et al.2014; ESGE Statement Stand 15.07.2014)

FDA Gesamtinzidenz 1/350

(FDA)

Patientinnenkollektiv Prof. Bojahr

1998-8/2013 bei 10000 Eingriffen :

9 Sarkome

DGGG-Statement:

„Das Risiko, während einer Hysterektomie mit Uterotomie u./o. Myomektomie auf den Zufallsbefund eines Uterussarkoms zu treffen, liegt bei etwa 1/416 (0,24%)…“

Hysterektomiemethoden

Cochrane Library 1999

Anstieg des laparoskopischen Zugangsweges:

Im Jahr 2002: 13 %. → Im Jahr 2012: 47%

	Frankreich	*USA*
Abd.HE	40%	63%
LAVH	46,8%	37,1%
TLH	13,2%	9,9%

Garri Tchartchian 05/13

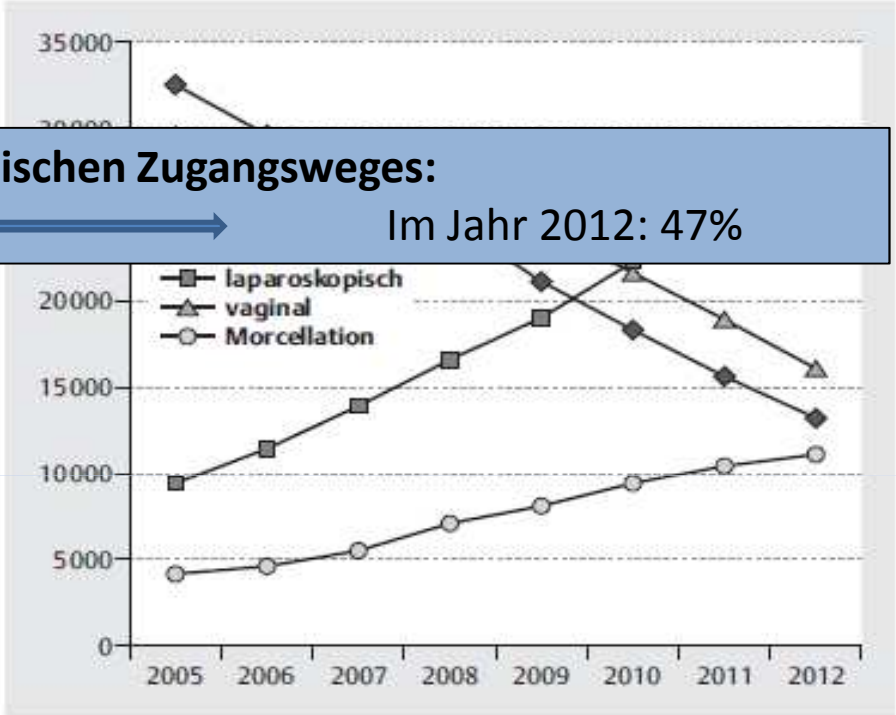

Abb. 3 Gesamtzahl der Operationen* nach Zugangsweg bei Uterusmyomen im Erhebungsjahr (2005–2012) [14]. * Operierte Fälle fügen sich aus dem ICD-Code (D25) und den OPS-Codes für ein abdominales (5-681.20 oder 5-682.00 oder 5-683.00 oder 5-683.10 oder 5-683.20 oder 5-683.x0), laparoskopisches (5-681.22 oder 5-682.02 oder 5-683.03 oder 5-683.13 oder 5-683.23 oder 5-683.x3) oder vaginales (5-681.26 oder 5-683.01 oder 5-683.11 oder 5-683.21 oder 5-683.x1) Vorgehen zusammen. Zusätzlich ist die Morcellation (5-681.4) unabhängig vom Zugangsweg als Vergleich aufgeführt.

DGGG Positionspapier.Beckmann et al. Geb Frau 2015

Vorteile des minimalinvasiven Vorgehens

- Schnellere Rekonvaleszenz

  Mittlere Differenz 13,6 Tage
- Geringerer intraoperativer Blutverlust

  Mittlere Differenz 45ml
- Reduktion postoperativer Wundinfektionen
- Reduktion postoperativer Schmerzen
- Geringere Hospitalisationszeiten

  Mittlere Differenz 2 Tage
- Bessere Kosmetik

Morcellieren

- Bestandteil der operativen Technik
- Größenreduktion des zu entfernenden Gewebes
- 2 technische Methoden:
  - -per Skalpell /Schere
  - -per Elektromechanik

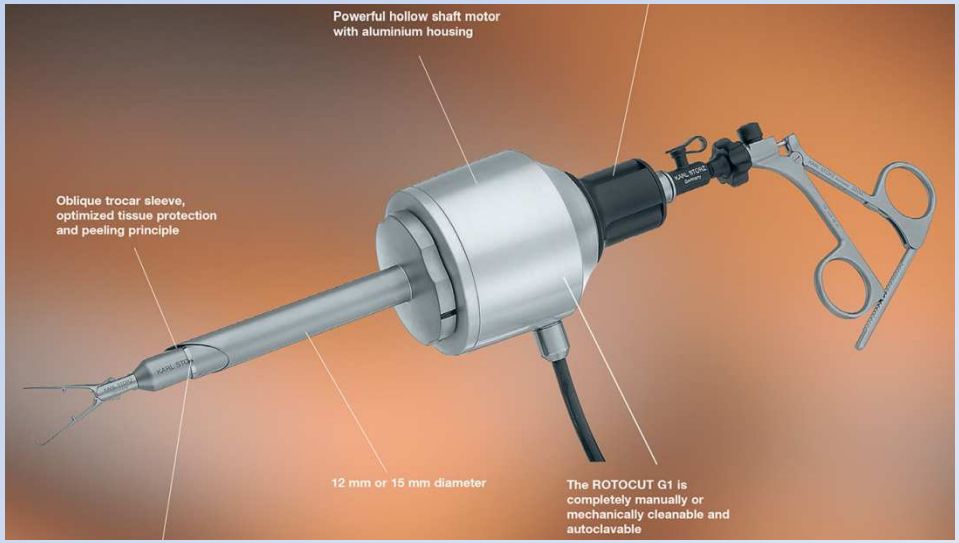

Morcellieren

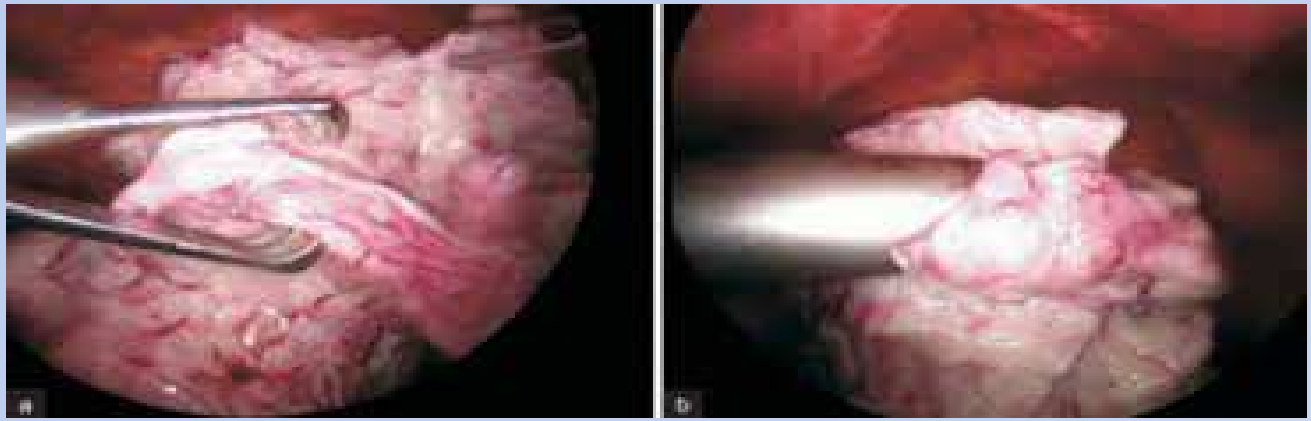

Risiken und Komplikationen durch Morcellement

- Operative Komplikationen: Verletzungen von Ureteren, Blase, Darm, Gefäßen, Omentum, (Vagina)
- Verstreuung morcellierter Gewebsfragmente
  (parasitäre Implantate, peritoneale Leiomyomatosus, Morcellieren bisher nicht diagnostizierter Malignome)
- Erschwerte histopathologische Diagnosestellung

Prognoseverschlechterung beim Morcellieren von Sarkomen

Perry et al. 2009

Verläufe von 37 Pat. (21 primär abd. totale HE/ 16 lpsk. mit Morcellement)

Längeres krankheitsfreies Intervall und längere Gesamtüberlebensrate in Primär-Op-Gruppe

George et al. 2014

Retrospektive Krankheitverläufe bei 58 Patn. (19 Patn. mit Morcellement/39 Patn. mit abd. HE)

Morcellementgruppe signifikant häufiger Rezidiv,

Mittl. rezidivfreies Intervall in Morcellementgruppe kürzer (10,8 vs 39,6 Mon.)

Gesamtüberlebensrate(3J nach Op) 64% in Morcellementgruppe vs. 73% in HE-Gruppe

Morice et al. 2003

123 Patn. keine Unterschiede

Präoperative Diagnostik

- Bildgebung (VUS, CT, MRT, PET)
- Präoperative Stanzbiopsien
- Tumormarker (LDH, CA 12-5)
- PAP, fraktionierte Kürettagen

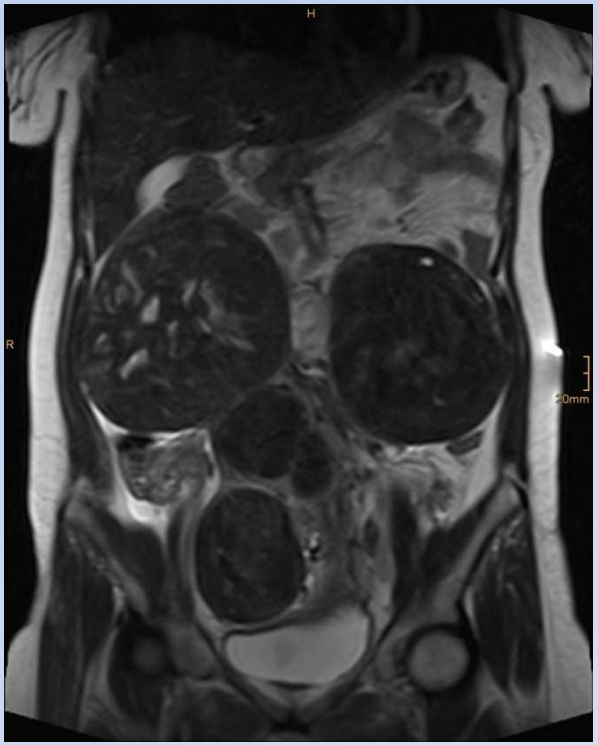

Keine zweifelsfreie Diagnostik bzw. klare Kriterien zur Einschätzung suspekter Befunde in der präoperativen Diagnostik.

Behandlungsalternativen

- Alternative operative Verfahren
- Einsatz von Bergebeuteln

- Präoperative Vorbehandlung mit GnRH-Analoga und Ullipristalacatat
- Interventionelle Verfahren
  - Uterusarterienembolisation
  - MRT-gesteuerter fokussierter Ultraschall

Im Falle eines Malignoms –Verzögerung der endgültigen histologischen Diagnose und damit der Therapie!

Aufklärung der Patientin zur intraabdominalen Morcellation

- Operativer Vorteil
- Potentielle Risiken zur Ausbreitung von malignem Gewebe
- Mögliche Alternativen

Ergänzung bzw. Modifizierung gängiger Patientenaufklärungsbögen.

Operative Eingriffe an innerem weiblichen Genitale, Gebärmutter, Eierstöcken und Eileitern

Addendum zum Perimed-Bogen bei allen vaginalen, abdominalen, laparoskopischen und hysteroskopischen Eingriffen

Sehr geehrte Patientin,

die moderne Gynäkologie zeichnet sich vor allem dadurch aus, dass es durch konsequente Nutzung der aktuellen Technik gelungen ist, operative Eingriffe für unsere Patientinnen so schonend wie möglich zu gestalten. Dies gilt beim operativen Vorgehen durch die Scheide, wie auch beim sogenannten „Mini-Bauchschnitt" oder dem endoskopischen Operieren. Ermöglicht wird das „minimal-invasive" Vorgehen durch ein speziell hierfür konstruiertes Instrumentarium. Der Begriff „minimal-invasiv" leitet sich aus der Tatsache ab, dass für eine komplexe gynäkologische Operation keine oder nur geringfügige Eingriffe an der Außenseite des Körpers nötig sind, um die Stellen zu erreichen, an denen operiert werden soll. Beispielsweise kann eine stark vergrößerte Gebärmutter durch eine vorhergehende Zerkleinerung (Morcellement) über die Scheide oder Bauchdecke aus dem Bauchraum entfernt werden, so dass Narben an der Körperoberfläche gering oder gar nichtsichtbar werden. Umgangssprachlich wird daher häufig der Begriff „Schlüsselloch-Chirurgie" verwendet.

Moderne Operationsverfahren haben z. B. gegenüber dem konventionellen Bauchschnitt entscheidende Vorteile. Es bleiben keine oder vergleichsweise kleine äußere Narben zurück. Operationen können auch in Körperhöhlen wie Magen, Darm oder Gebärmutter stattfinden, ohne dass Einschnitte in der Haut notwendig sind. Lange Aufenthalte im Krankenhaus können oft vermieden werden. Darüber hinnaus können Schmerzen signifikant reduziert und Patientinnen viel rascher mobilisiert werden, was nicht nur im Hinblick auf das Thromboserisiko einen erheblichen Vorteil bedeutet. Häufig erfolgt die Präparation von Strukturen während der Operation, wie unter einer großen Lupe, was ein besonders schonendes Operieren erlaubt, da Nerven und Gefäße besser identifiziert und damit bei der Operation erhalten werden können.

Bei allen Operationen am inneren weiblichen Genitale (Gebärmutter, Eierstöcke, Eileiter) besteht – unabhängig von der Operationstechnik (abdominales oder vaginales Vorgehen, Zerkleinern von Gewebe, Hemisektion der Gebärmutter, operative Hysteroskopie, Laparoskopie, Myom- oder Polypabtragung, etc.) – ein sehr geringes Risiko, dass im Operationsbereich kleine oder „schlummernde" bösartige Gewebeanteile (Tumore) bestehen, die weder durch eine präoperative Diagnostik, noch während der Operation offensichtlich werden. Diese (z. B. bei Myomen mit einem Risiko von weit unter 1 Promill auftretenden) verborgenen bösartigen Gewebsanteile können – wenn auch extrem selten – durch den operativen Eingriff (z. B. Durchschneiden der Gebärmutter, Verkleinern von Myomen und/oder der Gebärmutter, Entfernen von Eierstockzysten) im Vaginal- oder Bauchbereich bösartige Zellen in die Umgebung des Körpers abgeben.

Informierte Einwilligung

Ich bestätige, dass ich die oben genannte Problematik verstanden habe und über das extrem geringe Risiko der Verteilung bösartiger Zellen, im Rahmen des für mich geplanten Eingriffs auf modernstem Stand der Technik, aufgeklärt worden bin.

Etikett der Patientin:

Datum und Unterschrift der Patientin

Beispiel

DGGG-Forderungen

- Dokumentation im Krebsregister
- Entwicklung eines prospektiven Risikoscores
- Modifizierung und Ergänzung der Aufklärungsbögen zur Patienteninformation
- Anpassung der Produktinformation :

  minimales Risiko = zu erwähnendes Risiko

DGGG-Empfehlungen

- Anamnese und Diagnostik
  (Andere Malignome! Endometriumkarzinom
  Inzidenz 9,9 und 15,0 pro 100000 Frauen jährlich)
- Bei potentiellem Malignomverdacht des Uterus kein minimalinvasives Vorgehen / Morcellation
- Anoperiertes Sarkom- zweizeitige offene Komplettierung
- Histhopathologische Begutachtung am formalinfixierten, in Paraffin eingebetteten Operationspräparat
- Präop. Patn.-Aufklärung sollte Vorteile, Risiken, Nachteile, Alternativen einer minimalinvasiven Operation ohne/mit Morcellation umfassen

Fazit

- Uterussarkom = seltenes Malignom der Frau
- Anamnese/ Risikofaktoren/Diagnostik
- bei potentiellem Malignomverdacht des Uterus kein minimalinvasives Vorgehen / Morcellation
- Aufklärung der Patientin
- Minimalinvasive Methoden haben einen festen Stellenwert in der Behandlung benigner Uteruserkrankungen.

Vielen Dank für Ihre Aufmerksamkeit

Kati.Hasenbein@vivantes.de